RG Albue av barn

Endring siden forrige versjon
Forlenget gyldighet til 10.12.2027 uten endringer i dokumentet.

Sammenligningsbilde
Kontralateral side kun på forespørsel fra henviser etter konferering med radiolog, eller på forespørsel fra radiolog.

Indikasjon	Skade	*Front AP, Side, Skrå innover, Skrå utover*
	Smerteutredning, kontroll	*Front AP, Side*

FRONT AP	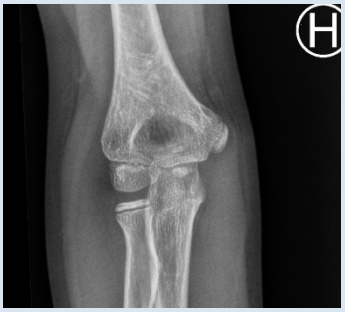	Illustrasjon settes inn her
INFORMASJON	Dersom pasienten ikke kan ekstendere maksimalt i albueleddet tas 2 projeksjoner i AP, den ene med underarmen parallelt med detektor, den andre med overarmen parallelt med detektor.	
POSISJONERING	Under- og overarm utstrakt med dorsalsiden av armen mot detektor, uten rotasjon. Maks ekstensjon i albuleddet og hånden supinert (håndflaten opp)	
SENTRERING	Midt i albueleddet, ca. 2cm distalt for epikondylene, midt på armen	
STRÅLERETNING	0˚	
BILDEKRITERIER	Åpen leddspalte, Caput, collum og tuberculum radii noe overprojisert av ulna, samt epicondylene i profil. Inkluder 1/3 av distale overarm og 1/3 av proksimal underarm.	
KOMMENTAR	Åpen leddspalte får man kun ved full ekstendert arm.	
SIDE		Illustrasjon settes inn her
INFORMASJON		
POSISJONERING	Armen løftes opp 90˚ i skuldernivå, flekterer i albuleddet, ca. 90˚. Underarm, håndledd og hånd i lateralstilling med ulnarsiden mot detektor. Håndleddet heves litt fra underlaget.	
SENTRERING	Midt i albueleddet, ca. 4cm medialt for processus olecrani, avhengig av pasientstørrelse	
STRÅLERETNING	0˚	
BILDEKRITERIER	Epicondylene overprojiseres fullstendig av hverandre. Omtrent halve caput radii skal overprojiseres av processus coronoideus. Humeroradiale leddspalten friprojiseres.	
KOMMENTAR		

SKRÅ INNOVER		Illustrasjon settes inn her
INFORMASJON		
POSISJONERING	Armen i samme stilling som ved front. Hele armen (inkl. albueleddet) roteres 45˚ innover.	
SENTRERING	Midt i albueleddet, ca. 2cm distalt for epikondylene midt på armen	
STRÅLERETNING	0˚	
BILDEKRITERIER	Processus coronoideus ulna fremstilles i profil. Mediale epicondyl og trochlea vises i delvis profil. Fossa olecrani fremstilles med processus olecrani på plass. Caput og collum radii ligger midt under ulna.	
KOMMENTAR		
SKRÅ UTOVER	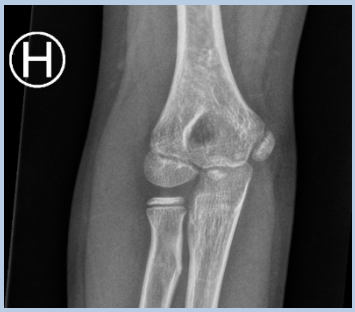	Illustrasjon settes inn her
INFORMASJON		
POSISJONERING	Armen i samme stilling som ved front. Hele armen (inkl. albueleddet) roteres 45˚ utover.	
SENTRERING	Midt i albueleddet, ca. 2cm distalt for epikondylene midt på armen	
STRÅLERETNING	0˚	
BILDEKRITERIER	Caput, collum og tuberculum radii friprojiseres fra ulna. Laterale epicondyl og capitulum vises i profil.	
KOMMENTAR		

Referanser

Vedlegg

Slutt på Prosedyre